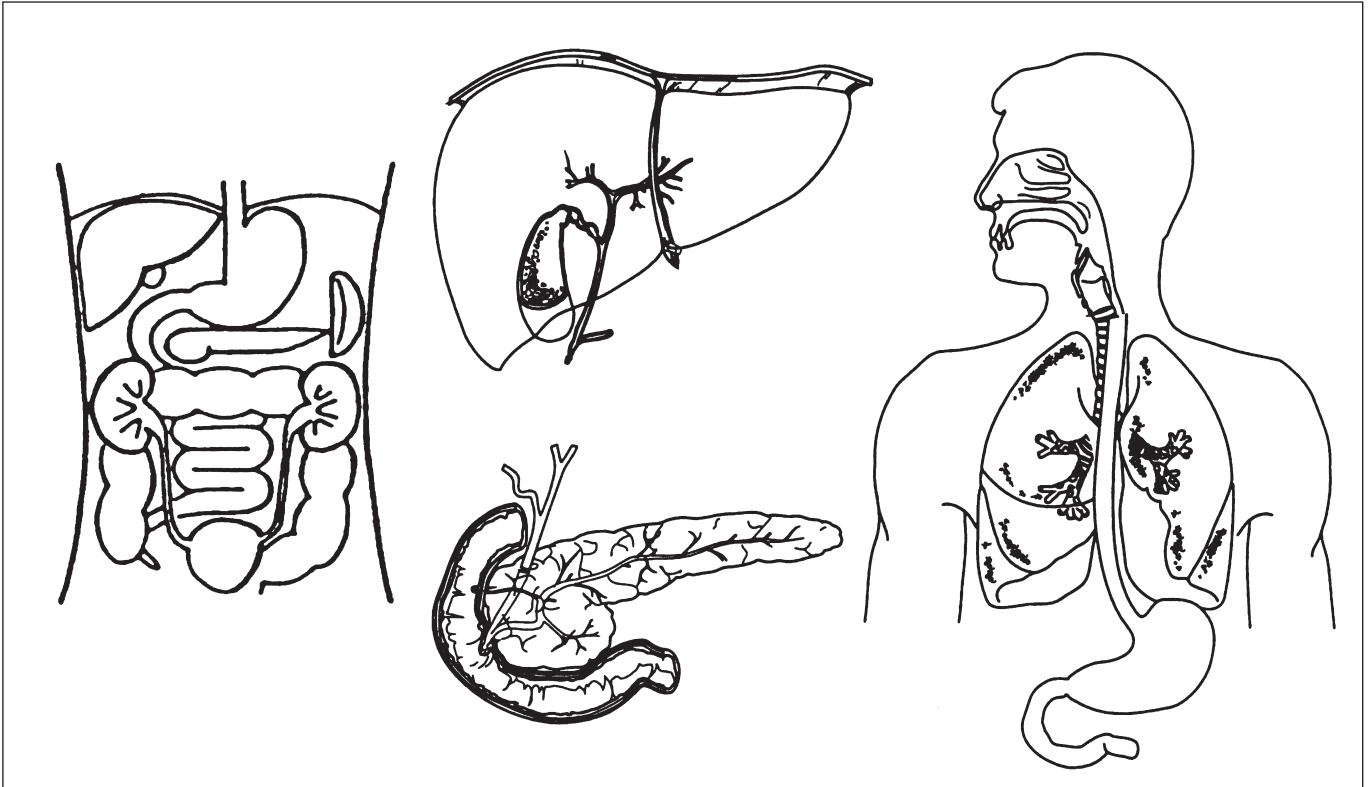


Exfoliativ-Zytologie

(Feinnadelpunktion siehe Vorderseite)

- Entnahmetechnik:**
- endoskopisch
 - Bürstenabstrich
 - ERCP
 - Spontansekret
 - PTC
 - Spülung

- Topographie:**
- Oesophagus
 - Magen
 - Duodenum
 - Pankreasgang
 - D. choledochus
 - Gallengang
 - Dickdarm



Nicht ausfüllen!

	0	(+)	+	++	+++		0	(+)	+	++	+++
Schleim						Plattenepithelien					
Kolloid						Kernlose Plattenepithelien					
Pilzfäden/Candida/Aspergillus						Kubische Zellen					
Bakterien						Zylinderzellen					
Erythrozyten						Schleimbildende Zylinderzellen					
Neutrophile Granulozyten						Flimmerepithelien					
Eosinophile Granulozyten						Basale Zylinderzellen					
Charcot-Leyden Kristalle						Urothelzellen					
Lymphozyten/-Entw.-Stufen						Onkozyten					
Plasmazellen											
Histiozyten/Makrophagen/ Mesothelzellen/mehrkern. Hist.						Metaplasie					
Sternhimmelzellen/Schaumzellen						Nekrose					
Binde-/Fettgewebe						Maligne Zellen					
						Mitosen					